(Aus der Privatklinik des Herrn Dr. Herbing-Stettin.)

Ein neuer Fall von operierter Halsrippe.

Inaugural-Dissertation

zur

Erlangung der Doktorwürde

in der

gesamten Medizin

verfasst und einer

Hohen medizinischen Fakultät

der

Kgl. Bayer. Ludwig-Maximilians-Universität zu München

vorgelegt von

Georg Meier,
approb. Arzt aus Thorn (Westpreussen).

München, 1902.
I. Hof- und Universitätsbuchdruckerei von Dr. C. Wolf & Sohn.

(Aus der Privatklinik des Herrn Dr. Herbing-Stettin.)

Ein neuer Fall von operierter Halsrippe.

Inaugural-Dissertation

zur

Erlangung der Doktorwürde

in der

gesamten Medizin

verfasst und einer

Hohen medizinischen Fakultät

der

Kgl. Bayer. Ludwig-Maximilians-Universität zu München

vorgelegt von

Georg Meier,
approb. Arzt aus Thorn (Westpreussen).

ACAD.
MED.BAT
MÜNCHEN

München, 1902.
Kgl. Hof- und Universitätsbuchdruckerei von Dr. C. Wolf & Sohn.

Gedruckt mit Genehmigung der medizin. Fakultät der Universität München.

Referent: Herr Professor Dr. Ritter von Angerer.

Meinen lieben Eltern

in Dankbarkeit

gewidmet.

Digitized by the Internet Archive
in 2026

https://archive.org/details/IA41552325_0122

Erst in den letzten Jahrzehnten wurde hauptsächlich durch G. Fischer, Tilmann, Ehrich und Bernhardt ein zusammenhängendes und ziemlich einheitliches Bild der Pathologie und Therapie der Halsrippen aufgestellt. Die allgemeine Aufmerksamkeit der Ärzte, namentlich der Chirurgen, wird jetzt in höherem Masse auf diese ebenso seltene und interessante wie unter Umständen für ihren Träger höchst unangenehme, unter die „atavistischen Missbildungen“ zu rechnende Anomalie gerichtet, und es liegt schon eine ganze Reihe von Fällen vor, in denen die Halsrippe nicht nur Beschwerden verursachte, sondern sogar Gegenstand operativen Einschreitens wurde. In den Veröffentlichungen der neuen Krankheitsfälle wurden meist auch die bis dahin schon bekannten Fälle einer, zum Teil sehr eingehenden, Berücksichtigung unterworfen, so dass schon jetzt eine ziemlich umfangreiche zusammenfassende Litteratur über den in dieser Arbeit zu behandelnden Gegenstand vorhanden ist. Da jedoch einerseits trotz dieser ziemlich umfangreichen Litteratur noch keineswegs alle das Krankheitsbild betreffenden Fragen zu voller Klarheit gebracht worden sind, andererseits dieser Umstand wohl zum grössten Teil auf die immerhin nur recht beschränkte Anzahl von beobachteten Fällen zurückzuführen ist, so glaube ich mich für berechtigt zu dieser Arbeit halten zu können, in welcher es meine Aufgabe sein soll, an der Hand eines neuen operativen Falls die zum Teil auseinandergehenden Ansichten der früheren Autoren zu be-

leuchten, sie zum Teil zu bestätigen, zum Teil durch eigene Anschauungen zu ersetzen, den Versuch zu machen.

Es liegt daher nicht in meiner Absicht, auf die zahlreichen Fälle von Halsrippen näher einzugehen, die zumeist im Präparier- oder Sektionssaal aufgefunden und in den anatomischen, bezw. pathologisch-anatomischen Sammlungen aufbewahrt worden sind. Ich brauche nur auf die ausführlichen Arbeiten von Gruber[1]) und Pilling[2]) hinzuweisen, welche die Anatomie der Halsrippe in sehr eingehender Weise behandelt und sämtliche bis 1894 aufgefundenen Halsrippen aufgezählt (129) und genau beschrieben haben. Auch sollen in dieser Arbeit nicht die Fälle berücksichtigt werden, in welchen die Halsrippe am Lebenden rein zufällig entdeckt wurde oder zwar leichtere Symptome verursachte (z. B. fehlender Radialpuls), jedoch keinerlei eigentliche Beschwerden; sie bieten im allgemeinen nur für den Anatomen und für die Statistik des Vorkommens von Halsrippen überhaupt wesentliches Interesse, nicht dagegen für den Kliniker, abgesehen von den wenigen Fällen, in denen ihre blosse Anwesenheit hinderlich wird für die Diagnose anderweitiger Erkrankungen.[3])

Bevor ich nun auf den zu beschreibenden Fall eingehe, will ich zur kurzer Orientierung noch die wichtigsten embryologischen und anatomischen Thatsachen über das Verhalten der Halsrippen mitteilen:

a) Im zweiten Monate des Fötallebens entwickeln sich die Rippenanlagen in Form eines selbständigen Knochenkerns längs der ganzen Wirbelsäule bis herab zum Kreuzbein. Im Bereich des siebenten, wie auch noch des sechsten Hals-

---

[1]) „Über die Halsrippen der Menschen." Mémoires de l'Académie Imperiale des Sciences de St. Petersburg, Série VII, 1869.

[2]) „Über die Halsrippen der Menschen." Dissert. Rostock 1894.

[3]) E. Aron, „Zur Casuistik der Halsrippen." Verhandlungen der Berliner medizinischen Gesellschaft, Bd. 24 (1892) II, S. 166.

wirbels wird die Rippe fast regelmässig sogar in freier Form angelegt, was für die fünf oberen Halsrippen nicht mehr gilt [Wiedersheim][1]). Diese Rippenanlage verwächst nun im Bereich der Halswirbel partiell mit dem Processus lateralis, dem eigentlichen Querfortsatz und bildet mit diesem zusammen das Foramen transversarium. Der Querfortsatz der Halswirbel besteht also aus zwei entwicklungsgeschichtlich völlig von einander verschiedenen Spangen, von denen die vordere wegen ihrer ursprünglichen Bedeutung als Rippenanlage auch Processus costarius genannt wird. Unterbleibt nun diese knöcherne Verwachsung des Processus costarius mit dem Processus lateralis des Wirbels, und findet eine mächtigere Entwicklung des ersteren statt, so kann man ihn als „Halsrippe" bezeichnen.

b) Nach dem Grade ihrer Entwicklung und nach ihrem Verhalten zum Brustkorb sind die Halsrippen eingeteilt worden von Luschka, Blanchard und Gruber. Die Einteilung Grubers ist fast allgemein von den Autoren angenommen worden, ich führe sie hier zur Orientierung an:

„1. Niedrigster Grad: Die Halsrippe erstreckt sich nicht über den Querfortsatz hinaus, hat nur die Länge des letzteren, ist analog dem Wirbelende einer Brustrippe mit Capitulum, Collum und Tuberculum und artikuliert mit ihren beiden dem Capitulum und Tuberculum entsprechenden Enden am Körper und an der vorderen Seite der Spitze des Querfortsatzes.

2. Höherer Grad: Die Halsrippe reicht über den Querfortsatz eine verschieden kurze oder lange Strecke hinaus, besitzt einen verschieden langen Körper und endigt dabei entweder frei oder verbindet sich mit dem Knochen der ersten Brustrippe.

---

[1]) „Der Bau des Menschen", S. 36.

3. Noch höherer Grad: Die Halsrippe reicht über den Querfortsatz eine längere Strecke hinaus oder selbst bis zum Knorpel der ersten Brustrippe vorwärts, hat einen längeren oder selbst vollständig ausgebildeten Körper und verbindet sich vermittelst eines Ligamentes oder mit dem Ende ihres langen Körpers mit dem Knorpel der ersten Brustrippe.

4. Vollständiger Grad: Die Halsrippe gleicht einer wahren Rippe, hat einen mit dem Knorpel der ersten Brustrippe eine längere oder kürzere Strecke verschmolzenen Rippenknorpel, durch welchen sie den Handgriff des Brustbeins erreicht.“ —

Klinisches Material:

Berücksichtigt habe ich, wie schon angegeben, nur die Fälle, in denen es sich um wesentliche Beschwerden handelte und zwar habe ich die Fälle, die ein typisches Krankheitsbild, d. h. die beiden für die Halsrippe charakteristischen Symptomenkomplexe, von seiten der A. subclavia und des Plexus brachialis zeigen, in zwei Tabellen zusammengestellt:

Tabelle A: 14 operierte Fälle (1—14), inclusive des neuen von mir zu beschreibenden Falles.

Tabelle B: 12 nicht operierte Falle (1—12). Anhangsweise werde ich der Vollständigkeit halber noch einige Fälle anführen, deren Krankheitsbild ausserhalb des Rahmens der beiden genannten Symptomenkomplexe liegt.

Es ist mir möglich, in Anbetracht der schon in der bisherigen zusammenfassenden und vergleichenden Litteratur mehrfach vorhandenen detaillierten Beschreibung der meisten Fälle, mich in meinen Tabellen ganz kurz zu fassen, unwesentliche und selbstverständliche Symptome fortzulassen und mich nur auf die markanteren Punkte des Krankheitsbildes zu beschränken welche sich für die Vergleichung der Fälle (und diese hat die tabellarische Zusammenstellung hauptsächlich im Auge) besonders eignen. Es fehlt daher der In-

spektions- und Palpationsbefund, trotzdem er für die Diagnose äusserst wichtig, in vielen Fällen sogar entscheidend ist; er zeigt von Fall zu Fall zu wenig Verschiedenheiten. So kann z. B. entsprechend dem Ernährungszustand des Patienten die Halsrippe mehr oder weniger ausgedehnt der Palpation zugänglich sein, die Pulsation der über die Halsrippe verlaufenden A. subclaviae mehr oder weniger deutlich an der Haut wahrgenommen werden. Dass in den Fällen von Aneurysma subclavia ausgedehntere fühl- oder sichtbare Pulsation vorhanden war, ist so selbstverständlich, dass es in den Tabellen nicht besonders angegeben zu werden brauchte, etc.

Neuer Fall:

Patientin, 20 Jahre alt, unverheiratet, kam im Februar 1899 in die Sprechstunde des Dr. H.-Stettin mit der Angabe, am Halse oberhalb des Schlüsselbeins etwas Hartes (einen „Knubbel“, wie sie sich ausdrückte) seit einigen Tagen bemerkt zu haben. Beschwerden verspürte Patientin durch dieses Gebilde nicht, nur gibt sie an, dass ihr gesteifte Kragen durch Druck auf dasselbe unbequem wären. Vater starb an Herzschlag, Mutter und drei Geschwister leben und sind gesund, Patientin selber hat ausser Kinderkrankheiten keine andere Erkrankung durchgemacht, will in letzter Zeit auch keineswegs abgemagert sein. Sie ist der Ansicht, dass die knöcherne Geschwulst plötzlich aufgetreten sein müsse, da sie sonst das auffallende Gebilde doch früher bemerkt haben würde.

Status:

A) Inspektion: s. Fig. I.

Patientin ist vom gutem Ernährungszustand. In der linken Supraclavicular-Grube ist, dicht neben dem lateralen Rand des M. sternocleidomastoideus, etwa zwei Finger breit über der Clavicula, eine rundliche, umschriebene Vorwölbung der

Haut, von der Ausdehnung etwa eines Einmark-Stückes, sichtbar. Oberhalb dieser Vorwölbung, etwas medial von derselben beginnend, verläuft in lateraler Richtung, parallel dem Rand des M. trapezius eine strangförmige, etwa kleinfingerdicke Prominenz, die sich in der Richtung auf das laterale Drittel der Clavicula zu abflacht und nahe derselben verschwindet. Dieser Strang zeigt deutliche Pulsation. Ein ähnlicher pulsierender Strang ist auch auf der rechten Seite sichtbar, nur verläuft er bedeutend tiefer, wie links, ist kürzer und strebt ungefähr der Mitte der Clavicula zu. Eine rundliche Prominenz fehlt im Gegensatz zur linken Seite.

B) Palpation (und Auscultation).

Der rundliche Tumor ist von knochenharter Beschaffenheit und unverschieblich. Er stellt sich bei näherer Untersuchung dar als ein ca. 1½ cm langer, sich nach seiner Basis hin etwas verbreiternder Zapfen, an dessen Spitze ein ziemlich kräftiger Muskel inseriert, augenscheinlich ein M. scalenus. Von der Basis des Zapfens aus verlaufen zwei starke spangenartige Knochenfortsätze, der eine in direkter Fortsetzung des Zapfens; er kann bis hinter das Schlüsselbein, jedoch nicht bis zu seinem Ende oder Ansatz verfolgt werden. Die andere Knochenspange verläuft ungefähr senkrecht zu dieser nach hinten, lateral und oben mit einer nach aussen convexen Krümmung; sie besitzt eine nach oben zeigende Fläche und ist bis nahe an die Wirbelsäule palpatorisch zu verfolgen, wo sie sich unter der gut entwickelten Nackenmuskulatur verliert. Alle diese knöchernen Gebilde sind unbeweglich, nur bei sehr tiefen Atemzügen scheinen sie dem Thorax in ganz geringem Masse zu folgen. Die sie bedeckende, über ihnen leicht verschiebliche Haut zeigt keine Veränderungen, abgesehen von einer leichten Hyperämie über der knöchernen Prominenz, die augenscheinlich hervorgerufen ist durch den schon erwähnten Druck des steifen Kragens. Die Pulsation

der strangförmigen Prominenz ist synchron mit dem Radialpulse, über der Prominenz ist lautes sausendes Geräusch, diastolisch und systolisch, zu hören. Der linke Radialpuls ist merklich niedriger, als der rechte, jedoch synchron mit diesem. Zu erwähnen bleibt noch, dass der pulsierende Strang unmittelbar neben dem Knochenzapfen und auf der zur Wirbelsäule verlaufenden Spange gelegen ist und auf dieser leicht komprimiert werden kann, ferner dass durch Druck hinter den pulsierenden Strang Kribbeln und Schmerzen im ganzen Arm bis in die Fingerspitzen hinein hervorgerufen werden.

Die rechte Seite zeigt gegenüber der linken folgende Abweichungen:

1. Fehlen des Knochenzapfens und der ihn verlängernden Knochenspange.
2. Tiefere Lage sowohl der zur Wirbelsäule ziehenden Knochenspange, als auch des pulsierenden Strangs. Das vordere Ende der Knochenspange verliert sich hinter der Clavicula.
3. Gefässgeräusche deutlicher, Radialpuls kräftiger, wie links. —

Diagnose:

Doppelseitige Halsrippe, vom siebenten Halswirbel ausgehend, links Muskelexostose und knöcherne Verbindung mit der ersten Brustrippe. A. subclavia und Plexus brachialis verlaufen beiderseits über die Halsrippe. —

Da Patientin von ihren überzähligen Rippen keinerlei Beschwerden verspürte, wurde sie entlassen mit der Weisung, namentlich den linken Arm zu schonen. Nach kaum drei Monaten kam sie jedoch schon wieder, und zwar mit der Angabe, Kribbeln und das Gefühl von Kälte und Taubheit im linken Arm zu verspüren. Auch glaube sie, dass der „Knubbel“ etwas gewachsen sei. Letztere Angabe konnte die objektive Untersuchung nicht mit Sicherheit bestätigen,

auch im übrigen bot der Befund keine Veränderungen gegenüber dem soeben geschilderten. Die angegebenen Beschwerden nötigten jedoch zu der Annahme, dass durch die Halsrippe eine Zerrung oder ein Druck auf die A. subclavia und den Plexus brachialis ausgeübt würde. Um eine weitergehende Schädigung dieser wichtigen Organe zu verhindern, wurde, nachdem die Diagnose durch Röntgenogramme bestätigt war, die Resektion der linken Halsrippe beschlossen.

Operation am 9. V. 1899:

Die Schnittführung zeigt Fig. I.

Die Freilegung der Halsrippe stiess auf keinerlei Schwierigkeit.

Der Befund bestätigte die Diagnose: Die Halsrippe zeigt eine nahezu rechtwinklige Knickung und verbindet sich knöchern mit der ersten Brustrippe an der Stelle des Tuberculum Lisfrancii. An der Knickungsstelle erhebt sich eine ca. 1,5 cm lange Exostose, an deren Spitze der M. scalenus ant. inseriert. Die Richtung der Fasern dieses Muskels, der Exostose und des Verbindungsstückes zwischen der eigentlichen Halsrippe und der ersten Brustrippe ist die gleiche. A. subclavia und Plexus brachialis liegen straff gespannt unmittelbar auf der Halsrippe, die Arterie in sehr inniger bindegewebiger Verwachsung mit dem Periost, sie musste erst in langwieriger und peinlicher Arbeit von der Halsrippe abpräpariert werden. Der N. phrenicus konnte bis zum Eintritt ins Mediastinum gesehen werden, die V. subclavia lag, da sie in normaler Weise über die erste Brustrippe verlief, ganz versteckt hinter der Clavicula, also weit entfernt von der Arterie.

Die Pleura war mit der unteren Fläche der Halsrippe verlötet, ihre Trennung von derselben war daher nötig. Trotzdem zur Sicherung der sehr dünnen Pleura die subperiostale Ablösung versucht wurde, konnte eine Verletzung

derselben doch nicht vermieden werden. Es bildete sich sofort ein Pneumothorax, welcher bedrohliche Erscheinungen machte (Dyspnoe, jagender Puls) und die Narkose erheblich erschwerte. Nachdem der Pleura-Riss mit Jodoform-Gaze fest austamponiert war, wurde der M. scalenus ant. an seiner Insertion abgetrennt und die partielle Resektion der Halsrippe ausgeführt; ausser dem Verbindungsstück und der Exostose wurde nur ein kleines Stück der eigentlichen Halsrippe entfernt (s. Fig. II). Benutzt wurden hierbei die Gigli'sche Drahtsäge und die Luer'sche Hohlmeisselzange. Auf die sorgfältige Glättung der Resektionsflächen wurde besonderes Gewicht gelegt mit Rücksicht auf die A. subclavia, die bei ihrem neuen Verlauf mit ihnen in Berührung kommen musste und daher durch eine rauhe Sägefläche eventuell erheblich beschädigt werden könnte.

Nach der Resektion des Knochenstückes fiel die A. sofort von der Halsrippe herab, auch der Plexus folgte etwas nach vorne nach, blieb jedoch auf der Halsrippe liegen. Bei der Verlagerung beider Gebilde wurde ihre angestrebte Entspannung deutlich bemerkbar. Rinnen für dieselben waren in der Halsrippe nicht ausgeprägt. Tamponade des Pleura-Risses, Naht der äusseren Wunde, ungestörter Heilungsverlauf. Schon nach acht Tagen war der Pneumothorax verschwunden (Lungengrenzen und Atemgeräusch wieder normal), nach weiteren 1 ½ Wochen wurde Patientin als geheilt entlassen; die Beschwerden sind vollständig geschwunden und bis zum heutigen Tage nicht wiedergekehrt. —

Der soeben beschriebene Fall weicht im wesentlichen von den bisher in der Litteratur vorhandenen und von mir in den Tabellen zusammengestellten Fällen nicht ab, nur einzelne Punkte sind bisher teils gar nicht beobachtet, teils nicht genügend berücksichtigt worden. Die Punkte sind folgende:

1. Der beiderseits sichtbare Verlauf der abnorm hoch gelegenen A. subclavia.
2. Die Form der Halsrippe.
3. Die stark entwickelte Muskel-Exostose.
4. Die innige bindegewebige Verbindung der A. subclavia mit der Halsrippe.
5. Die deutliche Entspannung von Arterie und Plexus nach Resektion der Halsrippe.

Ad 1: Prominenzen in beiden Supraclavicular-Gruben waren nur im Fall Périer (Nr. 2) sichtbar, rührten jedoch von den Halsrippen selber und nicht von oberflächlichen Aa. subclaviae her. Im Hinblicke auf diesen bisher noch gemachten Befund wird die nach der Natur gezeichnete Fig. I gewiss von Interesse sein. —

Nach dem anatomischen Befund, wie ihn die halbschematische Zeichnung (Fig. II) wiedergeben soll, kann es keinem Zweifel unterliegen, dass die Ursache für die Beschwerden in der starken Spannung zu suchen ist, in welche Arterie und Plexus durch die sie in die Höhe drängende Halsrippe versetzt sind. Da die allgemeine Frage nach der Ursache für das mehr oder weniger plötzliche Auftreten der Beschwerden bisher durchaus keine befriedigende und einheitliche Antwort gefunden hat, so soll es nunmehr meine Aufgabe sein, dieser Frage an der Hand der in der Tabelle aufgeführten Fälle näher zu treten.

Für die Fälle 2, 8, 10, 13, V, VI, XI, XII schien die Beantwortung der vorliegenden Frage einfach, da hier äussere mechanische Einwirkungen als auslösendes Moment anzusehen waren. Für mehrere der Fälle mag der Insult vielleicht mit Recht als die alleinige Ursache der Beschwerden gelten, in den meisten Fällen ist jedoch eine wichtigere Ursache in einer durch die anatomischen Verhältnisse gegebenen Disposition zu suchen, derselben Disposition, die in anderen Fällen

auch ohne nachweisbaren mechanischen Insult zum Auftreten der Beschwerden geführt hat. Worin diese Disposition zu bestehen scheint, werde ich später noch ausführlich auseinandersetzen. Vorerst will ich die Ansichten der Autoren über die vorliegende Frage [„nach der eigentlichen Ursache für das Auftreten von Beschwerden"], denen ich mich nur zum Teil anschliessen kann, der Reihe nach aufführen.

1. Gruber weist darauf hin, dass von einem stärkeren Druck der A. subclavia auf die Halsrippe, resp. von einer Spannung der Arterie durch ihren Verlauf über dieselbe, wie sie von Halbertsma und Luschka angenommen wurde nicht die Rede sein könne, wenn man sich nicht „zur Annahme einer Unmöglichkeit verstehe, dass die A. subclavia ursprünglich ihre Lage nicht auf der Halsrippe gehabt hätte, etwa durch deren Wachsen nach vorne auf letztere geraten und durch sie gehoben wäre. Einleuchtender sei die Erklärung von Sue (1755), dass mit dem durch Halsrippen verlängerten Brustkorb auch längere Aa. subclaviae vorkommen".

2. G. Fischer hält es für möglich, dass der Blutkreislauf bisweilen durch Streckung der A. subclavia über die Halsrippe gestört werde. „So stellt er sich damit auf den alten Halbertsma'schen Standpunkt" (Ehrich). In dem von ihm beschriebenen Fall Nr. 3 hält Fischer es für wahrscheinlich, dass der Plexus brachialis in der medialen Halsrippenrinne, welche in ihrer Längsachse rechtwinklig gedreht war, gelegen hat und daselbst durch Muskelbündel des M. scalenus ant. oder med., welche sich an die Halsrippe und erste Brustrippe ansetzten, komprimiert gewesen ist.

3. Krönke erklärt die Erscheinungen, von seiten der Armnerven durch die Dehnung und Zerrung, die der ziemlich stark über eine buckelartige Vorwölbung gespannte Plexus brachialis durch die Halsrippe erfuhr.

4. Tilmann findet, dass der Eintritt der Beschwerden

in der Regel erst in das zweite und dritte Jahrzehnt fällt und gewöhnlich von einer stärkeren Abmagerung abhängig ist; er meint, dass betreffs der Ursachen zunächst an ein Trauma gedacht werden müsse, in zweiter Linie an vorausgegangene Krankheiten, und fährt fort:

„Die Abmagerung könnte als das ursächliche Moment für die durch die Halsrippe bedingten Beschwerden herangezogen werden, namentlich da auf diese Weise auch das von den meisten behauptete anscheinende Wachstum der Geschwulst seine einfachste Erklärung fände. Es ist ja bekannt, dass schon normalerweise bei älteren Personen die Oberschlüsselbeingruben einfallen, teils infolge Schwunds des sonst hier reichlich vorhandenen Fettes, sowie endlich infolge Retraktion und Schrumpfung der Lungenspitzen bei Pleuritiden, chronischen Katarrhen der Lungenspitzen. Dasselbe tritt nun bei schwächenden Krankheiten auch ein, so dass hier zwei Momente zusammenkommen, die einen Schwund des Fetts bedingen können. Wenn die Arterie und der Plexus dieses Polsters entbehren müssen, so liegen sie der Halsrippe direkt auf und die Möglichkeit des Drucks ist eher gegeben als vorher."

5. Baron Kuester führt das Auftreten von Beschwerden auf kleine anatomische Lageveränderungen der Halsrippe oder ihrer Umgebung zurück. „Es kann die Halsrippe durch Vermehrung oder Verminderung des an ihr wirkenden Muskelzuges, durch Zu- oder Abnahme von Fettschichten, durch Ausdehnung oder Schrumpfung der Lungenspitzen, durch Tumoren, Zerreissungen und Narbenkontrakturen gegen die Gefässe oder Nerven gedrückt oder in eine die Halsbewegungen oder Muskelexkursionen hindernde Stellung gebracht werden. Ganz allgemein möchte ich die Ursache auftretender Beschwerden, welche durch Halsrippen hervorgerufen werden, einteilen in:

1. Kräftigungen
2. Schwächungen
3. Krankhafte Vorgänge und Verletzungen

} mit daraus resultierender Lageveränderung der Halsrippe oder ihrer Umgebung.

Baron Kuester führt dann neun Fälle auf, an denen er die soeben genannten Momente mit dem Auftreten der Halsrippen-Beschwerden in causalen Zusammenhang bringen zu können glaubt.

Nr. seiner Aufzählung	Nr. meiner Tabelle	Fall	Ätiologisches Moment
3	III	Adams	Schwere Entzündung des Auges (Tod an typhöser Pneumonie).
4	IV	Willshire	Allgemeine Anämie; „dass die Patientin aussagt, die Geschwulst sei gewachsen, spricht für die Abmagerung der ersteren.“
5	1	Coote	Bildung einer Exostose auf der Halsrippe.
7	VI	J. W. Warren	Öffnen einer Flasche.
14	2	Périer	Fall.
16	3	Fischer	Chlorose.
24	VIII	Bernhardt	Früher Potatorium, Kräfte-Abnahme.
25	IX	„	Neuritis peripherica retrobulbaris, Puerperium, Pleuritis.
27	6	Bardeleben	„Die Kranke giebt selbst an, in den letzten Jahren stark abgenommen zu haben, was auch die Aussage, die Geschwulst sei gewachsen, verständlich macht.“

6. Ehrich erachtet zwar die Anschauungen Fischers, der sich auf den alten von Gruber geradezu als unhaltbar hingestellten Halbertsma'schen Standpunkt stellt, auch seinerseits durchaus nicht als einwandfrei, gibt schliesslich jedoch in Ermangelung einer anderen ausreichenden Erklärung

resigniert zu, dass „für die wenigen Fälle, in denen eine Halsrippe zu Störungen Veranlassung gebe, nichts anderes übrig bleibe, als sie (die Anschauung Fischers) gelten zu lassen, falls man nicht überhaupt auf eine Erklärung verzichten wolle“.

7. Collins Warren glaubt die Ursache für das Auftreten der vasculären und nervösen Drucksymptome in dem Wachstum der Halsrippe zu erkennen: „In the cases where the rib has caused symptoms due to pressure in the subclavian artery and brachial plexus, it has seemed to „grow forward“ onto them and cause pressure symptoms.“

8. Fick hält die A. subcl. durch eine frei endigende Halsrippe für mehr gefährdet, als durch eine, die den Brustkorb erreicht. Bei frei endigender Halsrippe kann Beschädigung der A. subcl. veranlasst werden durch Verschiebungen der Clavicula bei körperlicher Arbeit, der ersten Rippe bei der Atmung gegen die Halsrippe. Ist dagegen die Halsrippe fest mit dem Brustkorb verwachsen, so sind derartige Verschiebungen unmöglich. Die A. subcl. wird dann nur durch besondere Eigentümlichkeiten im Bau der Halsrippe in Mitleidenschaft gezogen.

9. Schede hält es für unmöglich, dass eine abnorme Spannung durch die überzählige Rippe entstehen kann, weil selbstverständlich auch die Subclavia und der Plexus länger angelegt sind und wachsen. Der Grund für das Auftreten von Beschwerden sei im einzelnen Fall in besonderen Insulten zu suchen, die den weniger geschützten Plexus und die besonders den Kältewirkungen preisgegebene Arterie treffen.

10. Hirsch hält in seinem speziellen Falle die Kompression des Plexus brachialis für wahrscheinlich bedingt durch eine beginnende Caries oder Periostitis der Halsrippe.

11. Kiderlen sieht den Grund für das Auftreten der Beschwerden im einzelnen Falle in besonderen Insulten.

Fassen wir die soeben aufgeführten Ansichten der Autoren über die Frage nach der Ursache (resp. Anlass) für das Auftreten der Beschwerden zusammen, so können wir dieselben in drei Gruppen teilen.

Erste Gruppe (Tilmann, Schede, Kiderlen): äussere Insulte.

Zweite Gruppe (Tilmann, Kuester, Warren, Fick, Hirsch): anatomische Veränderungen in der Umgebung von Halsrippe, A. subcl. und Plexus brachialis, sowie besondere Eigentümlichkeiten im Bau der Halsrippe selber und in ihrer Beziehung zum Brustkorb.

Dritte Gruppe (Halbertsma, Fischer, Kröncke, Ehrich): Spannung von Arterie und Plexus durch ihren Verlauf über die Halsrippe.

Gruber widerspricht der dritten Gruppe sehr bestimmt, ersetzt deren Theorie jedoch durch keine andere. Auch wir können uns Gruber anschliessen und über die Theorie dieser Gruppe, dass Arterie und Plexus durch ihren blossen Verlauf über die Halsrippen geschädigt werden könne, schnell hinweggehen. Die Thatsache, dass in vielen schon beobachteten Fällen trotz des Verlaufs über die Halsrippe keinerlei Schädigungen von Arterie und Plexus zu konstatieren war, legt uns unmittelbar die Annahme nahe, dass in den anderen Fällen (mit Beschwerden) irgend ein ursächliches Moment für die Beschwerden hinzutreten musste. Über die Art dieses ursächlichen Momentes gehen die Ansichten der Gruppe I und II auseinander. Für jeden der Fälle lässt sich eine der beiden Anschauungen geltend machen, für eine Reihe derselben sicherlich beide.

Wie sich nun beide Anschauungen über die Ätiologie der Beschwerden auf die Fälle verteilen lassen und welcher

von beiden im allgemeinen die grössere Bedeutung für die meisten Fälle beizumessen ist, will ich nunmehr einer Betrachtung unterziehen. Es wird sich, wie ich schon jetzt vorausschicken will, herausstellen, dass einer unter die Gruppe II einzureihenden, von den Autoren dieser Gruppe jedoch bisher kaum angedeuteten und in ihrer Bedeutung keineswegs hinreichend gewürdigten anatomischen Eigentümlichkeit die hervorragendste und allgemeinste Rolle für das Auftreten der Beschwerden zukommt.

Die Fälle, auf welche sich Gruppe I hauptsächlich stützt, sind, wie schon angegeben, Nr. 2, 8, 10, 13, V, VI, XI, XII. Die Angaben über die äusseren mechanischen Insulte (Fall, Manövermarsch, Tornisterriemendruck, Gewehrgriffe, Öffnen einer Flasche, forcierte Erhebung des Armes, Tragen von Kindern und von Ziegelsteinlasten) und die sich bald einstellenden Beschwerden sind zu bestimmt gehalten, als dass man nicht die Überzeugung von dem causalen Zusammenhang zwischen Insulten und Beschwerden gewinnen müsste. Auch im übrigen kann es durchaus nicht für unwahrscheinlich gelten, dass die infolge ihres Verlaufes über die Halsrippe ziemlich hoch über die sie sonst deckende Clavicula und nahe unter die Haut gerückte Arterie und Plexus äusseren mechanischen Schädlichkeiten leichter unterworfen sind. Ob auch thermische Einflüsse eine derartige schädliche Rolle spielen können, wie Schede annimmt, erscheint mir zweifelhaft. Was die Arterie anbetrifft, so sehen wir bei andern unter (meist pathologischen) Umständen ebenfalls sehr oberflächlich verlaufenden grossen Arterien, z. B. der Carotis, niemals eine Schädigung durch Temperatureinflüsse auftreten, trotzdem doch die Halsregion durch die Bekleidung meist viel weniger geschützt ist, als die Supraclavicular-Gegend. Auch der Plexus dürfte ausser durch Kleidung und Cutis auch durch seine bindegewebigen Hüllen, die bekanntlich in

der zum Faserverlauf senkrechten Richtung äusserst schlechte Wärmeleiter sind, hinreichend geschützt sein. Jedenfalls sind die äuseren Insulte für die aufgezählten Fälle ein namhaftes ätiologisches Moment, jedoch kommen für eine Reihe dieser Fälle auch die von der Gruppe II als Ursachen für die Beschwerden genannten anatomischen Verhältnisse in Betracht. Unter diese sind von den Autoren gezählt worden: Abmagerung und Fettansatz, schwächende Krankheiten, Schrumpfung oder Ausdehnuug der Lungenspitzen, (Pleuritiden, chronische Katarrhe der Lungenspitzen), Vermehrung oder Verminderung des an der Halsrippe wirkenden Muskelzuges, Tumoren, Zerreissungen, Narbenkontrakturen, ferner bei freier Endigung der Halsrippe, körperliche Arbeit durch Verschiebungen der Clavicula, und Verschiebungen der ersten Rippe bei der Atmung, schliesslich auch Verwachsung zwischen Halsrippe und A. subcl. (de Quervain).

Unter besonderen Eigentümlichkeiten im Bau der Halsrippe und in ihrer Beziehung zum Brustkorb kommen in Betracht: Die Exostose der Halsrippe (1), die rechtwinkelig gedrehte Rinne für den Plexus brachialis (3), die buckelartige Vorwölbung der Halsrippe (5) und die „rechtwinkelige Knickung“ der Halsrippe in den Fällen 6, 7, 10, 12, 14, III. In letzteren sechs Fällen war die Halsrippe nur scheinbar rechtwinkelig geknickt; in Wirklichkeit handelte es sich um eine gelenkige Verbindung der Halsrippe mit einer von der ersten Brustrippe ausgehenden Exostose. Nur im Falle 14 (Herbing) fand sich äusserlich keine Andeutung von einem Gelenk, vielmehr machte Halsrippe (und ihre Scalenus-Exostose) und Exostose der ersten Brustrippe einen durchaus einheitlichen Eindruck. Eine genauere Untersuchung konnte leider nicht vorgenommen werden, da die Halsrippe und die Exostose stückweise reseciert wurden, jedoch kann man in Analogie zu den übrigen fünf (und zu mehreren anderen an

der Leiche gefundenen) Fällen, in denen eine Exostose von der ersten Brustrippe ausging, den Schluss ziehen, dass es sich auch in diesem Falle um eine ursprünglich gelenkige, nunmehr aber anchylosierte Verbindung gehandelt hat. Der einzige derartige bisher in der Litteratur bekannt gewordene, allerdings an der Leiche gefundene Fall von Anchylosierung des Gelenks, ist der Fall Aron; jedoch machte sich in diesem Falle die Verknöcherungszone ohne weiteres durch eine leichte Anschwellung und durch die besondere Farbe kenntlich.

Über die Entstehung der Exostosen der ersten Brustrippe und ihre Bedeutung für das Auftreten von Beschwerden in den Fällen von Halsrippe ist bisher in der Litteratur nichts angegeben worden. Da ich jedoch der Ansicht bin, dass sie in den sechs genannten Fällen (6, 7, 10, 12, 14, III) eine wesentliche oder alleinige Ursache für die Beschwerden gebildet haben, so will ich sie und ihre Entstehung nunmehr einer genaueren Betrachtung unterziehen; da diese Frage in engem Zusammenhang steht mit dem Verhalten der Halsrippe zum Brustkorbe überhaupt, insofern, als man annehmen muss, dass die Exostose sich nur in den Fällen aus der ersten Brustrippe bildet, in welchen diese ursprünglich mit der Spitze der Halsrippe gelenkig (oder vielleicht auch fibrös, knöchern oder knorplig) verbunden war, so will ich zuerst auf die Bedeutung dieser Verbindung der beiden Rippen für das Entstehen der Beschwerden eingehen. Es ist klar, dass ich nunmehr nur die Fälle verwerten kann, in denen ein sicherer anatomischer Befund vorliegt, also die operierten Fälle und einen an interkurrenter Krankheit gestorbenen, nicht operierten Fall (III).

Fall 8 muss wegen seiner exceptionellen Stellung (sechste und siebenten Halsrippe), Fall 13 wegen Mangels an anatomischen Angaben ausser Berücksichtigung bleiben. In fol-

gender Tabelle habe ich auszudrücken gesucht, wie regelmässig das Vorkommen der Exostose und der Verbindung zwischen Hals- und erster Brustrippe bei den mit Beschwerden verbundenen Fällen ist im Gegensatz zu dem nur seltenen Vorkommen bei den nur an der Leiche gefundenen Halsrippenfällen, von denen man übrigens durchaus nicht annehmen muss, dass sie alle ohne Beschwerden verlaufen sind.

	Summa der Fälle	gelenkige Verbindung	knöcherne (knorpelige) Verbindung	Exostose	Summa
Leichen	129[1])	10 = (8 %)	22 = (17 %)	12 = (9 %)	34 %
Lebende	13	1 = (8 %)	6 = (46 %)	6 = (46 %)	100 %

Die Folgerung, die sich aus dieser Tabelle ohne weiteres ergibt, ist: Für das Auftreten von wesentlichen Beschwerden durch Halsrippen ist eine fast regelmässige Vorbedingung die Verbindung des vorderen Halsrippenendes mit der ersten Brustrippe, entweder direkt oder durch Vermittlung einer Exostose der Brustrippe.

Es wird von Interesse sein, bei künftigen Fällen von Halsrippe auf dieses anatomische Verhalten besonders zu achten, auch bei den nicht operierten Fällen, wenigstens einer grösseren Zahl derselben, wird das anatomische Verhalten sicherlich das nämliche sein. Hirsch nimmt auch z. B. in seinem Falle (X) mit Wahrscheinlichkeit eine Verbindung der Halsrippe mit Clavicula oder erster Brustrippe an.

Auf Grund der Thatsachen bin ich also gerade zu dem entgegengesetzten Resultat gelangt, wie Fick, welcher die Theorie aufstellt, dass die A. subcl. durch eine frei endigende Halsrippe mehr gefährdet sei als durch eine, die den Brustkorb erreicht. Er macht damit einen Unterschied in der Erklärung der Ursachen zwischen Arterien- und Plexus-

[1]) Nach Gruber und Pilling.

Schädigung. Dieser prinzipielle Unterschied existiert meines Erachtens nicht. Die Halsrippe gefährdet immer in gleicher Weise beide Gebilde. Wenn in der That in der Mehrzahl der Fälle der Plexus geschädigt war, so ist der Grund hierfür weniger in dem verschiedenen anatomischen Verhalten der Halsrippe (Verbindung mit erster Brustrippe einerseits — freie Endigung andererseits), als vielmehr in der grösseren Empfindlichkeit des Plexus gegenüber der dickwandigen und elastischen Arterie zu suchen.

Es bleibt nun noch die Frage zu erörtern, worin bei der genannten als für das Auftreten von Beschwerden besonders günstig bezeichneten anatomischen Anordnung die eigentliche Gefahr zu suchen ist. Die Erklärung hierfür liegt für die Fälle, in welchen die Beschwerden unmittelbar durch äussere mechanische Einflüsse veranlasst waren, insofern einfach, als durch die Verbindung mit der ersten Brustrippe die Beweglichkeit der Halsrippe entweder aufgehoben (knöcherne Verbindung) oder eingeschränkt (gelenkige Verbindung) ist; sie wird also den auf sie einwirkenden äusseren Insulten nicht oder nur in geringerem Masse nachgeben können und die auf ihnen lagernden Gebilde, Arterie und Plexus, werden gegen sie, wie gegen eine mehr oder weniger starre Wand angedrückt, was naturgemäss eine grössere Schädigung für sie zur Folge haben muss, als wenn ihre Unterlage nachgiebig wäre. In diese Gruppe I rechnen die Fälle **2**, **8**, **10**, bei denen also die durch die Verbindung der Halsrippe mit der ersten Brustrippe bedingte Unnachgiebigkeit der Halsrippe als disponierendes Moment, der mechanische Insult als der eigentliche Anlass für das Auftreten der Beschwerden gelten muss.

Eine zweite hierher gehörige Gruppe II nehmen die Fälle ein, in denen zwar keine direkte äussere Veranlassung für die Beschwerden aufzufinden war, in denen jedoch dennoch eine vielleicht nur geringfügige aber kontinuierlich auf

die Halsrippe wirkende, unbemerkt gebliebene äussere Ursache vorhanden war. Diese könnten z. B. bestehen in dem Tragen von unzweckmässigen, drückenden Kleidungsstücken (in Fall 14 vielleicht in dem Tragen von gesteiften Kragen) oder in der lange fortgesetzten Bewegung von Arm und Oberkörper in einer die Arterie und den Plexus irgendwie einengenden Weise.

Eine besondere Gruppe III in der Ätiologie der Halsrippenbeschwerden bilden die in den Fällen 1, 3, 5 vorhandenen besonderen Eigentümlichkeiten im Bau der Halsrippe, obwohl diese Fälle (knöcherne Verwachsung) auch der Gruppe I zugeteilt werden könnten.

Noch in einer anderen Richtung kann die Verbindung der Halsrippe mit der ersten Brustrippe das Entstehen von Beschwerden begünstigen, d. i. durch die Bildung der schon erwähnten Exostose der Brustrippe an der Vebindungsstelle beider Rippen. Man kann sich leicht vorstellen, dass das vordere Ende der Halsrippe einen anormalen Reiz auf die Brustrippe ausübt, auf welchen Reiz diese durch Hervortreiben einer Exostose reagiert. In Fällen, in welchen sich an die Halsrippe ein Muskel ansetzt (M. scalenus ant. oder medius), kann dieser jedenfalls durch seinen Zug an der Halsrippe den zur Bildung der Exostose führenden Reiz vermehren.

Zu dieser sich durch die Bildung der Exostose der Brustrippe auszeichnenden Gruppe IV gehören die Fälle 6, 7, 10, 12, 14 und III. —

Es ordnen sich also sämtliche Fälle, in denen ein anatomisch sicherer Befund vorliegt, bezüglich der Ätiologie der Beschwerden folgendermassen in die 4 genannten Gruppen ein:

Gruppe	I:	2, 8, 10
„	II:*)	4, 9, 11
„	III:	1, 3, 5
„	IV:	6, 7, 10, 12, 14, III.

*) Hypothetisch.

Indem ich somit die Ätiologie der Halsrippenbeschwerden durch das anatomische Verhalten der Halsrippen selber unmittelbar zu erklären versuche, stelle ich mich damit in Gegensatz zu einer Reihe von Autoren, deren Anschauungen über diesen Punkt ich schon ausführlich wiedergegeben habe. Namentlich Tilmann und Baron Knester scheinen mir zu weit zu gehen, wenn sie in Abmagerung und schwächenden Krankheiten (Chlorose etc.) ein hauptsächliches ätiologisches Moment zu erkennen glauben. Mir scheint es ebenso wahrscheinlich, dass der Schwund des Fettpolsters eine etwa vorher vorhanden gewesene Spannung von Arterie und Plexus aufhebt und diese Gebilde beweglicher macht, so dass sie äusseren Insulten leichter nachgeben können. Dagegen trete ich der Ansicht der beiden Autoren bei, dass Schrumpfungsprozesse in der Umgebung der Halsrippe die ungünstige Wirkung haben können, die auf der Halsrippe liegende A. subclavia und den Plexus brachialis fester gegen ihre Unterlage anzudrücken und sie so entweder direkt zu schädigen (Kompression, Knickung) oder doch gegen äussere Insulte widerstandsunfähiger zu machen. Jedoch glaube ich, dass diese Momente nur in vereinzelten Fällen mit zur Ätiologie heranzuziehen sind. Von den Fällen wenigstens, in denen ein klarer Einblick in die anatomischen Verhältnisse durch Operation oder Obduktion möglich war, ist mit einiger Sicherheit kein Fall als Stütze für diese „Schrumpfungstheorie“ zu verwenden, da keinerlei Angaben über nachweisbare in der Umgebung der Halsrippe abgelaufene Schrumpfungsvorgänge gemacht worden sind. Die Halsrippenbeschwerden scheinen vielmehr einfacher und sicherer durch den direkten anatomischen Befund erklärt zu werden; namentlich trifft dieses in zwingender Weise für die Fälle mit Exostose der ersten Brustrippe zu; es scheint mir keine andere Annahme möglich zu sein, als dass sich die Exostose erst in späterer Zeit von der Brust-

rippe erhoben hat an der Stelle der Verbindung dieser Rippe mit der Halsrippe, dass letztere allmählich nach oben gedrängt wurde und die auf ihr liegenden Gebilde, Subclavia und Plexus, immer mehr anspannte, bis es zu den bekannten Symptomen und Beschwerden kam. Diese Annahme erklärt auch eine andere Erscheinung, die in mehreren Fällen beobachtet worden, deren bisherige Deutung jedoch in ihrer Allgemeinheit zurückgewiesen werden muss; ich meine das Wachstum der in der Supraclavicular-Grube fühlbaren knöchernen Geschwulst. Es ist nach meinen bisherigen Ausführungen nicht angängig, dieses Wachstum in allen Fällen nur für ein scheinbares zu erklären und das deutlichere Fühlbarwerden des Tumors in allen Fällen lediglich auf die allgemeine Abmagerung zurückzuführen, wie dieses z. B. in den Fällen 6 und IV geschehen ist. So ist auch z. B. in dem von mir neu beschriebenen Fall 14 an der Patientin keine Spur von Abmagerung zu bemerken gewesen, im Gegenteil wurde ein durchaus guter Ernährungszustand konstatiert. Es ist also keinerlei Grund vorhanden, anzunehmen, dass sich der knöchern Tumor erst infolge von Abmagerung so deutlich über das Niveau der übrigen Haut der Supraclavicular-Grube erhoben hat. Gerade dieser Fall weist vielmehr mit Sicherheit auf ein allmähliches Entstehen der Geschwulst hin, welche so langsam wuchs, dass die übrigens durchaus intelligente und hochgebildete Patientin die Anwesenheit derselben erst so spät bemerkte, und dass sie selber aussagte, der Knochen müsse ganz plötzlich entstanden sein, weil sie ihn sonst viel früher hätte bemerken müssen.

Nachdem ich nunmehr zum Schluss meiner Betrachtungen über die Ätiologie der Halsrippenbeschwerden gelangt bin, will ich der Vollständigkeit halber anhangsweise noch einige Fälle von Halsrippen mit Beschwerden kurz aufführen, die entweder in ihrem anatomischen Befund und ihren Symptomen

wesentlich von den bisher berücksichtigten Fällen abweichen, oder bisher in der zusammenfassenden Litteratur noch keine Erwähnung gefunden haben:

1. Haschimoto: (cit. n. Kröncke) 15jähr. Mädchen. — Seit dem siebenten Lebensjahr bestand auf der rechten Seite des Nackens eine „kleine Verhärtung von zweiteiliger mit einander zusammenhängender Gestalt". In den lezten acht Jahren bedeutendes Wachstum der Geschwulst. Bei der vor der Operation vorgenommenen Untersuchung lag sie „zwischen der Nacken- uud Rückenlinie, jedoch mehr nach rechts verschoben, begann in der Gegend der Protuberantia occipitalis externa und reichte bis zum unteren Ecke des Schulterblattes"; sie war im ganzen deutlich beweglich. Bei der Operation „blieb der Stiel, in der Dicke eines kleines Fingers an dem Processus transversus des siebenten Halswirbels zurück". Der Fall ist „so aufzufassen, dass sich an eine durch übermässiges Wachstum entwickelte siebente Halsrippe die Entwicklung eines wirklichen Osteoms, bezw. Osteofibroms anschloss".

2. de Quervain[1]) (II. Fall): 19jähriger, kräftiger Mann. Doppelseitige Halsrippe, links stärker entwickelt. Deutliche Verminderung der Pulsstärke in der linken A. radialis; deutliches Schwirren und Blasen über der linken A. subclavia; geringe Atrophie des linken Arms (26 : 27 cm) und geringe Abnahme der groben Kraft desselben (Dynamometer 120 : 140). Im übrigen keinerlei Beschwerden, dennoch militäruntauglich.

3. v. Mosetig: Operation einer Halsrippe, nähere Angaben fehlen hierüber in de Quervains kurzer Notiz.

4. Hirsch (II. Fall): Doppelseitige Halsrippe, motorische Parese und Sensibilitätsstörungen, die dadurch hervorgerufen waren, dass der Callus einer frakturierten Clavicula den Plexus brachialis gegen die eine Halsrippe angedrückt hatte.

---

[1]) de Quervain, „Die Bedeutung der Halsrippen für die Militärtauglichkeit". Korrespondenzblatt für Schweizer Ärzte, 1896, Nr. 8.

5. Schnitzler:[1]) 17jähr. Mädchen. Das sternale Ende der linken Clavicula befindet sich im Zustande einer habituellen, vorderen Luxation. Bei Rückwärtsstellen der Schulter tritt das sternale Ende der Clavicula soweit hervor, dass man die Gelenkfläche deutlich tasten kann. Dieser Zustand besteht seit einigen Wochen. Als Ursache desselben ergibt sich eine Halsrippe, die mit ihrem vorderen Ende beweglich gegen die Clavicula „federt". Vasculäre oder nervöse Symptome fehlen. „Es hat wahrscheinlich die Mitte der Clavicula ein Hypomochlion an dem vordersten Punkt der Halsrippe gefunden, und wurde nun bei Rückwärtsbewegung der Schulter das vordere Ende des Schlüsselbeins immer mehr herausgedrängt."

6. Alderson:[2]) 21jähriges Mädchen. Doppelseitige Halsrippe, rechts stärker entwickelt; einziges Symptom war ein leichter, nicht konstanter Schmerz im Arm, Haut über der Halsrippe durch Druck eines Leinenkragens leicht gereizt. Aufnahme mit Röntgenstrahlen ergibt einen Bruch der rechten Halsrippe, die Bruchstelle markiert sich äusserlich durch eine Anschwellung in dem vorderen Halsdreieck. —

Einen wie grossen Fortschritt Wissenschaft und Praxis in der Lehre von den Halsrippen während der letzten Jahrzehnte gemacht hat, geht recht deutlich aus einem Rückblick auf einen Fall[3]) aus dem Jahre 1854 hervor, in welchem dem berühmten Chirurgen Pirogoff durch eine (teilweise frakturierte) kurze, „supernumeräre" Rippe ein Fragment der ersten Rippe, die völlig heil war, vorgetäuscht wurde. Es

[1]) „Zur Symomatogie der Halsrippen." Centralblatt für Chirurgie, 1895 Nr. 37.

[2]) „A case of cervical ribs", The British medical Journal 4. Dez. 1897, Seite 1638.

[3]) Gruber, „Vortäuschung einer Fraktur der ersten Rippe durch eine kurze, supernumeräre Rippe". Archiv für pathologische Anatomie 32 (1865) Seite 108.

handelte sich um einen Bombardier, der durch die Explosion einer Granate am Halse schwer verwundet worden war. Gruber, der diesen Fall beschreibt, fügt hinzu: „Der Name »Pirogoff« genügt, um zu sagen, dass wohl auch jeder andere erstere für letzteres (nämlich »Fraktur der ersten Rippe« für »Halsrippe«! D. Verf.) genommen hätte“ und schliesst seine Beschreibung mit den Worten: „Ich habe diesen Fall nur deshalb mitgeteilt, um darzuthun, dass selbst die Kenntnis der Möglichkeit des Vorkommens supernumerärer Rippen für den Chirurgen nicht ganz überflüssig ist.“ In der That konnte dieser diagnostische Irrtum, der namentlich in Anbetracht des Vorhandenseins auch einer rechtsseitigen, unversehrten und gleich grossen Halsrippe leicht hätte vermieden werden können, nur deshalb vorkommen, weil zu jener Zeit die Fälle von Halsrippen noch zu selten und zu wenig bekannt waren und Pirogoff deshalb nicht an die Möglichkeit des Vorhandenseins einer solchen dachte. Nachdem in unserer Zeit die Kenntnis von dem keineswegs allzu seltenen Vorkommen von Halsrippen in weitere ärztliche Kreise gedrungen ist, wird ihre Erkennung immer weniger schwierig, nur wird man immer auf ihr Vorhandensein gefasst sein müssen. —

Zum Schlusse sei es mir gestattet, Herrn Dr. Herbing-Stettin für die Überlassung des Falles, sowie für die Anfertigung der Zeichnungen meinen besten Dank auch an dieser Stelle auszudrücken.

Nachtrag.

Durch den Vortrag des Herrn Dr. Borchardt in der Berliner medizinischen Gesellschaft am 6. November 1901 wurden drei neue Fälle von Halsrippenoperationen aus der v. Bergmann'schen Klinik veröffentlicht, denen sich in der Diskussion Herr J. Israel mit einem vierten Falle anschloss.

Der Vortrag des Herrn Dr. Borchardt erschien in der Berl. klin. Wochenschrift Nr. 51 vom 3. Dezember 1901.

Durch denselben gelangte ich zur Kenntnis von drei weiteren Fällen von Halsrippenoperationen, der Fälle Williams,[1]) Gronauer[2]) und Gordon.[3]) Ferner fand ich in der französischen Litteratur drei Fälle von operierter Halsrippe, die von deutschen Autoren bisher noch nicht berücksichtigt worden sind, nämlich die Fälle Pollosson,[4]) Verneuil[5]) und M. Rafin[6]) (Lyon).

Es kommen also zu den in meiner Tabelle zusammengestellten 14 Fällen von operierter Halsrippe nunmehr noch zehn neue Fälle hinzu.

Bezüglich der von Borchardt veröffentlichten drei neuen Krankheitsberichte kann ich auf die Originalabhandlung verweisen, sie bieten im allgemeinen keine Besonderheiten dar, mit Ausnahme des einen Falles, in dem gleichzeitig eine

[1]) Williams: Annals of surgery 28, 1898. Seite 509.

[2]) Gronauer: Côte supplementaire cervicale; Rev. med. da la Suisse rem. 1898. Nr. 1.

[3]) Gordon: Brit. med. journal, 8. Juni 1901.

[4]) Thèse de Servas, Lyon, 1896.

[5]) Thèse de Ménard Exostoses sus-claviculaires, 1884.

[6]) Archives provinciales de Chirurgie. IX, Nr. 7, 1. Juli 1900.

„Gliosis bulbo-spinalis“ vorliegt. Einseitige centrale Recurrens-Lähmung, Hypästhesie auf einer ganzen Körperseite und Gaumensegelparese (einseitig?) führten zu dieser Diagnose. Diese Symptome blieben auch nach Resektion der Halsrippe unverändert bestehen, überhaupt war der Erfolg in diesem Falle insofern ungewöhnlich ungünstig, als auch die Beschwerden, die auf die Halsrippe zurückzuführen waren, Schmerzen, Parästhesieen und motorische Schwäche im rechten Arm, nach der Operation nur ganz unwesentlich zurückgingen, während doch in fast allen anderen Fällen prompte und vollständige Heilung eintrat. In allen drei neuen Fällen aus der Bergmann'schen Klinik war die Halsrippe mit einer Exostose der ersten Rippe gelenkig verbunden. Meine in dieser Arbeit aufgestellte Behauptung, dass die Beschwerden in fast allen Fällen auf die Verbindung der Halsrippe mit der ersten Rippe oder einer Exostose derselben, in vielen Fällen auf das Wachstum der Exostose, zurückzuführen sind, findet durch diesen Befund eine überraschende Bestätigung.

Dass der unmittelbare Anlass zum Auftreten der Symptome sekundär hinzutreten kann, zeigt der von v. Bergmann selbst operierte Fall bei einer Dame, die in der Reconvalescenz nach einer Diphtherie plötzlich eines Morgens mit Nackenschmerzen und Neuralgieen im Arm erwachte; bei näherer Untersuchung fand man eine Halsrippe. Borchardt hält es für denkbar, dass eine toxische Neuritis den schon früher häufig durch kleine Insulte geschädigten Plexus ergriffen hat.

Die Grundursache für diese Schädigung lag aber eben, wie ich annehme, in der durch die Exostose verursachten hohen Lage der Halsrippe. —

In der Borchardt'schen Arbeit möchte ich besonders hinweisen auf das Röntgenogramm, das die Halsrippen, sowie an der linken Seite das Gelenk zwischen der Halsrippe und der Exostose in einer bisher unerreichten Deutlichkeit zeigt.

Von den übrigen sechs in meiner Arbeit nicht berücksichtigten Fällen, die sämtlich in der ausländischen Litteratur veröffentlicht sind, konnte ich mir leider bisher die Originalabhandlungen nicht verschaffen. Nur der Fall Rafin 1899 liegt mir im Original vor: Es handelt sich um ein 16jähriges Mädchen, gesund und kräftig. Die Halsrippe ist schon seit sechs Jahren festgestellt worden, die Beschwerden, lancinierende Schmerzen im rechten Arm, in der rechten Hals- und Gesichtsseite bestehen erst seit einem halben Jahre. Auch in diesem Falle zeigte sich bei der Freilegung der Halsrippe ein rudimentäres Gelenk zwischen ihr und einer Exostose der ersten Rippe, die sich gewissermassen als ein enormes Tuberculum Lisfrancii präsentierte. Vollständige Heilung.

Interessant ist in der Abhandlung Rafins die Notiz, dass Tenchini bei 41 Autopsieen von Verbrechern nicht weniger als sechsmal Halsrippen beobachtet hat. Tenchini ist ein Schüler Lombrosos.

Was die Gesamtzahl der bisher ausgeführten Halsrippenoperationen anbetrifft, so habe ich nunmehr 25 typische Fälle zusammengestellt. Ich rechne hierzu auch den von de Quervain erwähnten Fall v. Mosetig, über den leider keinerlei Angaben veröffentlicht sind. Ich bin überzeugt, dass ausser diesen Fällen die in so vielfacher Hinsicht interessante Operation einer Halsrippe noch mehrfach ausgeführt, vielleicht auch veröffentlicht worden ist, namentlich im Auslande. Ich richte daher an alle Ärzte, namentlich an die Chirurgen, die ergebenste Bitte, mich, falls ein bisher von mir nicht berücksichtigter Fall einer Halsrippenoperation zu ihrer Kenntnis gelangen sollte, davon gütigst benachrichtigen zu wollen, da ich dieser Frage auch weiterhin meine Aufmerksamkeit zuzuwenden gedenke.

Lebenslauf.

Ich, Georg Friedrich Ludwig Meier, wurde geboren am 22. Juni 1875 zu Thorn (Westpreussen) als Sohn des Apothekenbesitzers Eduard Meier. Ich erhielt meine Erziehung im elterlichen Hause und besuchte das Gymnasium (Christianeum) zu Altona, das Askanische Gymnasium zu Berlin und das Stadtgymnasium zu Stettin, wo ich im Frühjahr 1893 die Abgangsprüfung ablegte. Nachdem ich in Lausanne (Schweiz) ein Semester zwecks Erlernung der französischen Sprache zugebracht, gleichzeitig mehrere Vorlesungen juristischen und nationalökonomischen Inhalts gehört hatte, trat ich im Herbst 1893 in das Fussartillerie-Regiment von Hindersin (Pommersches) Nr. 2 ein, dem ich, vom 27. Januar 1895 an als Offizier bis zu meinem Ausscheiden aus dem aktiven Dienste am 13. März 1897 angehörte. Nunmehr widmete ich mich dem Studium der Medizin; zunächst hörte ich in Leipzig die Vorlesungen und Kurse der Herren Professoren und Privatdozenten E. Beckmann, R. Fick, O. Fischer, H. Held, E. Hering, W. His, F. B. Hofmann, Kaestner, Leuckart, Marshall, Paul, Pfeffer, M. Siegfried, W. Spalteholz, G. Wiedemann, Wislicenus und bestand im Frühjahr 1899 die ärztliche Vorprüfung. Meine klinischen Studien absolvierte ich in München und zwar besuchte ich hier die Vorlesungen und Kurse der Herren Professoren und Privatdozenten v. Angerer, v. Bauer, Bollinger, Buchner, A. Bumm, Dürck, Eversbusch, Fessler, Gudden, M. Hahn, Haug, Herzog, Klaussner, Mollier, Posselt, H. v. Ranke, v. Rothmund, Schech, Schlösser, Schmaus, K. Seitz, Sittmann, M. Stumpf, v. Tappeiner, Fr. Voit, v. Winckel, Ziegenspeck, Ziegler, v. Ziemssen. Während der Osterferien 1900 war ich Coassistent

in der Klinik des Herrn Geheimrates v. Ziemssen, während der Osterferien 1901 in der Universitäts-Augenklinik (Professor Dr. Eversbusch) und beim Privatdocenten der Chirurgie, Herrn Dr. Fessler. Am 24. Februar 1902 beendete ich die ärztliche Approbationsprüfung.

Allen meinen auf das höchste verehrten Lehrern sei an dieser Stelle mein ergebenster und aufrichtigster Dank ausgesprochen.

Figur I.

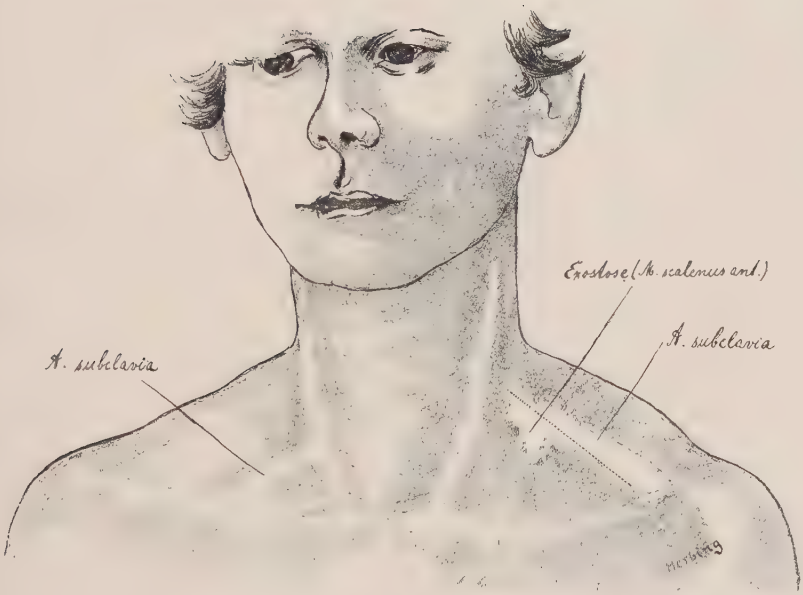

Skizze nach der Natur.

(Die punktierte Linie gibt die Schnittführung an.)

Figur II.

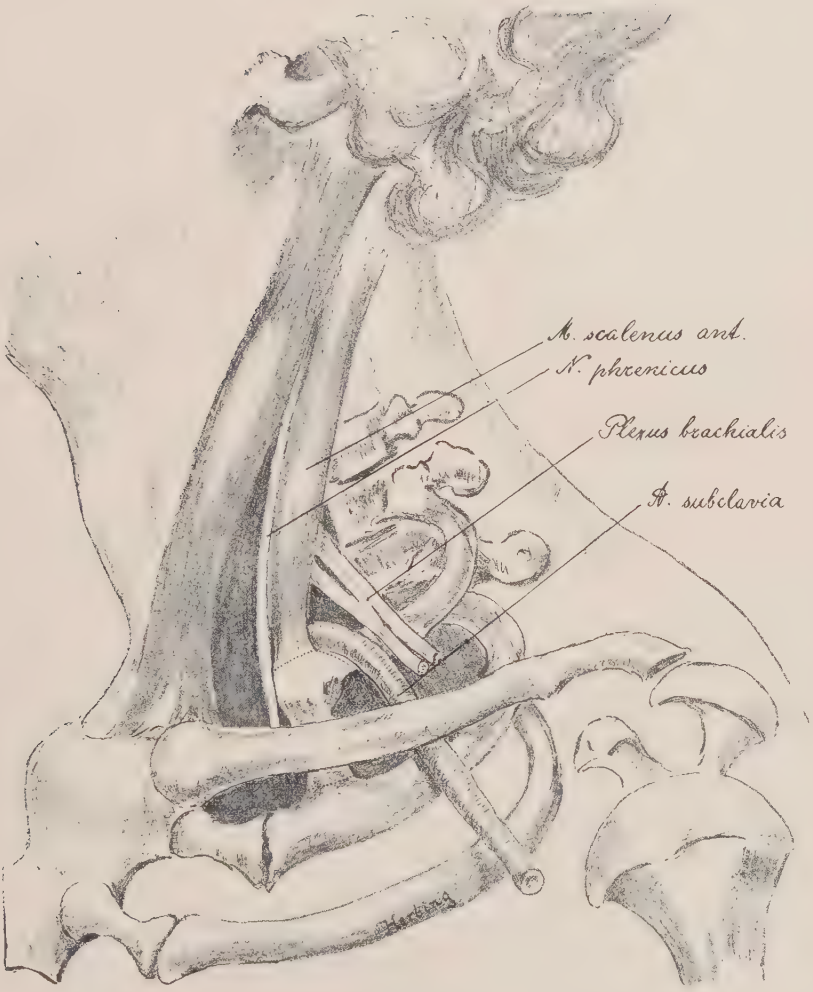

Die punktierte Linie gibt die Resektionsstellen an.

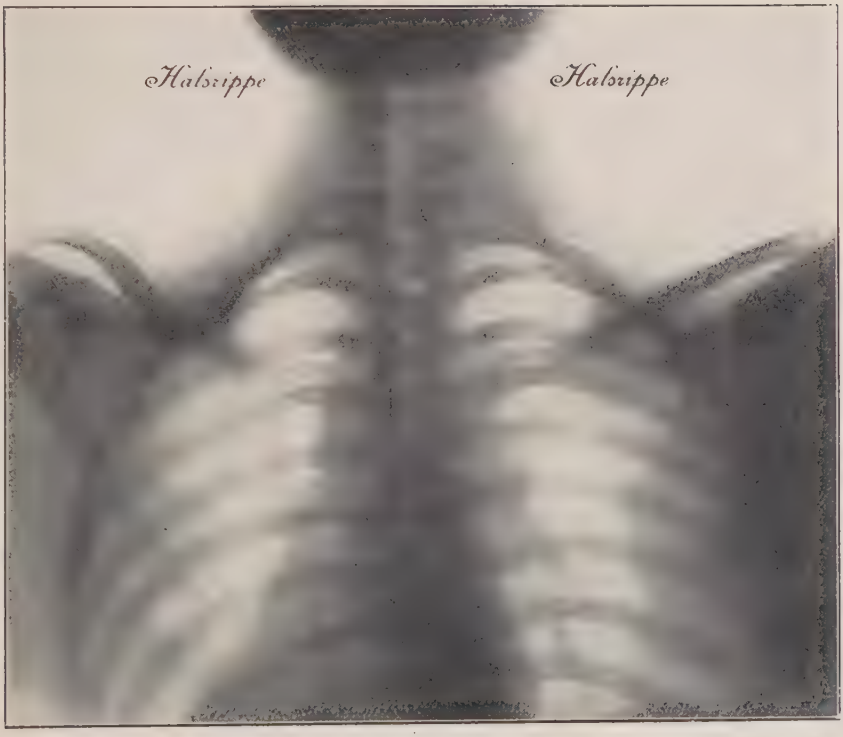
Halsrippe
Halsrippe